(Aus dem Pathologischen Institut der Universität Basel [Vorsteher: Prof. Dr. A. Werthemann].)

Tod im Asthmaanfall bei einem zehnjährigen Knaben

Inaugural-Dissertation

zur Erlangung der Doktorwürde
der hohen medizinischen Fakultät der Universität Basel

vorgelegt von

Paul Geiser
von Walliswil (Kt. Bern)

Basel 1939

Verlag von S. Karger in Basel und New York

Sonderdruck aus «Schweizerische Zeitschrift für Allgemeine Pathologie und Bakteriologie», Vol. II.

Von der medizinischen Fakultät Basel genehmigt
auf Antrag von Herrn Prof. Dr. A. Werthemann

Tag der Promotion: 23. Dezember 1938

Universitätsbuchdruckerei Friedrich Reinhardt AG. in Basel

«Asthmakranke sterben selten zu einer Zeit, wo das Asthma noch deutlich ausgebildet ist, in der Regel erst in vorgerücktem Alter an Folgezuständen», schrieb *Leyden* vor mehr als 50 Jahren. Auch heute noch hält der Kliniker an dieser Auffassung fest: Am Anfall stirbt sozusagen niemand. Sehr viel häufiger ist die Entwicklung eines Emphysems, das schließlich zum Tode führt *(Staehelin)*. Trotzdem scheint es Asthmatodesfälle seit jeher gegeben zu haben. Schon in einer der ersten Beschreibungen des Asthma bronchiale, bei dem griechischen Arzt *Aretaeos,* finden wir diese Möglichkeit erwähnt:

«... Erreicht die Krankheit einen höheren Grad, so röten sich die Wangen, die Augen treten hervor wie bei solchen, die erdrosselt werden. Die Kranken schnarchen im Wachen weit mehr als während des Schlafes; sie haben eine schwache, klanglose Stimme, heftiges Verlangen nach vieler und kalter Luft. Sie gehen ins Freie, weil ihnen jedes Haus für die Respiration zu eng ist, und atmen in aufrechter Stellung, als ob sie die ganze Luft einziehen wollten und sperren, da sie trotzdem nicht Luft genug bekommen, den Mund weit auf, als ob er nicht groß genug wäre. Das Gesicht ist bis auf die geröteten Wangen bleich. Stirn und Schlüsselbeingegend schwitzen; heftiger Husten quält sie in einem fort. Sie werfen wenig aus; die Sputa sind dünn—kalt, ähnlich den Schaumblasen. Der Hals schwillt infolge der eindringenden Luft an; die Hypochondrien sind in die Höhe gezogen; der Puls ist klein, häufig unterdrückt, die Beine dürr; erreichen die Symptome einen sehr hohen Grad, so tritt bisweilen auf ähnliche Weise wie bei Epileptischen Erstickung ein ...»

Die pathologische Anatomie hat bis heute zur Erklärung des Asthma bronchiale nur wenig beizutragen vermocht. Schon bevor überhaupt exakte pathologisch-anatomische Untersuchungen über diese Krankheit existierten, stritten sich die beiden Lehren über die Genese des Asthma bronchiale, die auch heute noch das Feld behaupten: Bronchospasmus und Schleimhautschwellung.

Die Zahl der veröffentlichten Sektionsergebnisse von Asthmatodesfällen beträgt heute 49, eine wirklich bescheidene Zahl, wenn wir bedenken, daß sie sich über einen Zeitraum von etwa 70 Jahren erstreckt und daß das Krankheitsbild doch ein sehr

häufiges ist (*Grimm* schätzt die Zahl der Asthmatiker in Deutschland allein auf eine halbe Million). Ist der Tod im Asthmaanfall bei Erwachsenen schon eine große Seltenheit, so sind Asthmatodesfälle bei Kindern noch unvergleichlich viel seltener. Es ist deshalb nicht verwunderlich, daß in pädiatrischen Arbeiten, z. B. in der von *Schopick* über Prognose und Aetiologie des Asthma bronchiale im Kindesalter, ein letaler Ausgang gar nicht in Erwägung gezogen wird. Aber gerade diese Fälle sind von besonderem Interesse, weil man erwarten darf, daß sich hier die Beziehungen zwischen Asthma und Allergie am klarsten zeigen, da ja allergische Phänomene am jugendlichen Organismus besonders scharf hervortreten.

Es mag deshalb nicht überflüssig erscheinen, die in der Literatur zu findenden Asthmatodesfälle von Kindern kurz zusammengefaßt zusamenzustellen und noch einen weiteren Fall hinzuzufügen. Ferner soll versucht werden, durch Vergleichung der Sektionsergebnisse das für den Asthmatod charakteristische pathologisch-anatomische Bild herauszuschälen, — dabei wird es von Nutzen sein, auch die seit kurzem vorliegenden experimentellen Studien über Asthma bronchiale in den Betrachtungskreis einzubeziehen — und seine Beziehungen zur hyperergischen Entzündung zu prüfen.

Folgende 3 Fälle von Asthmatod bei Kindern sind bis heute veröffentlicht worden:

Fall I. *Heizer* 1911.

Klinische Daten: 2jähriges Kind. Milchschorf seit dem 4. Monat. Mit 9 Monaten Anfälle von Atemnot. Exitus im Anfall.

Sektion: Lungen hochgradig gebläht, aus den Bronchien quillt zähes, zum Teil eitrig untermengtes Sekret. Auch in den größeren Bronchien ähnliches Sekret der Wand anhaftend. Herz vergrößert, Wandverdickung des rechten Ventrikels.

Mikroskopischer Befund: Alveolen gedehnt, Alveolarwände extrem verdünnt, Septen vielfach durchrissen, so daß durch Konfluenz benachbarter Alveolen vergrößerte Lufträume entstehen. Die Venen des Lungengewebes sind überall strotzend gefüllt. Bronchien durchwegs erweitert, in ihrer Wand verdünnt. Einzelne erweiterte Bronchien sind nur von einem Pfropf, der aus in Schleimfäden eingebetteten Zellen besteht, ausgefüllt, die Zellen sind größtenteils Leukozyten, zum kleineren Teil abgeschuppte Alveolarepithelien. Die Schleimmassen lassen zum Teil einen Aufbau in verschiedenen Schichten erkennen. Wo sich Schleimdrüsen finden, sind diese hochgradig geschwollen. Ziemlich starke Wandverdickung der größeren Bronchien durch rundzellige Infiltration und starke Erweiterung ihrer Kapillaren.

Fall II. *Huber* und *Koessler 1922.*

Klinische Daten: 15 Monate altes Mädchen. Seit dem 3. Monat Gesichtsekzem. Mit 12 Monaten Asthmaanfälle. Kutanproben ergaben eine Ueberempfindlichkeit gegenüber Kuhmilch und Lactalbumin. Ebenso ergaben Weizeneiweiß und der ganze Weizen deutliche Reaktion. Deshalb Ernährung mit Hafermehl. Dann wieder allmählicher Zusatz von Weizenmehl zur Nahrung, worauf das Kind 3 Monate später wegen eines Asthmaanfalles erneut ins Spital gebracht wurde, wo es 32 Stunden später starb.

Sektion: Starkes Lungenemphysem. Pleuraoberfläche überall glatt und spiegelnd bis auf eine Menge zerstreuter, bräunlicher, eingesunkener, scharf begrenzter, knötchenförmiger Herde von etwa 0,5 cm Durchmesser. Die Trachea und die meisten Bronchien enthalten eine geringe Menge schleimigeitriges, zähes Exsudat, und ihre Schleimhaut ist gerötet. Eine Menge der mittleren und kleinen Bronchien sind durchgängig, die allermeisten aber sind durch graues, zähes Exsudat verschlossen, und ihre Wandungen erscheinen verdickt. Hypertrophie der rechten Herzkammer. Leicht passive Hyperämie von Leber, Nieren und Haut. Hypertrophie des Thymus, der zervikalen und mesenterialen Lymphdrüsen, der Milz, des lymphatischen Apparates des Zungengrundes und des Ileums. Verfettung der Leber. Ekzem der Gesichtshaut.

Mikroskopischer Befund: Alveolen stark erweitert, ihre Wände dünn und stellenweise zerrissen. Abwechselnd atelektatische Bezirke und Stellen, an welchen die Alveolen von einem feinkörnigen, zellhaltigen Präzipitat gefüllt sind. Alveolarwände durch erweiterte Blutgefäße verdickt. Die Bronchiolen und ihre feineren Unterteilungen enthalten ein mehr oder weniger schleimiges Exsudat, in welchem sich polymorphkernige Neutrophile in verschiedener Zahl und eine Menge polymorphkerniger Eosinophiler befinden. Epithel erhalten und in den kontrahierten Bronchiolen in Falten gelegt. Basalmembran nicht sichtbar. Subepitheliale Schicht relativ dünn und enthält nur eine Menge Lymphozyten und vereinzelte Eosinophile. Muskelschicht dünn und unregelmäßig angeordnet. Die übrige Bindegewebesschicht ist dünn und enthält nur zahlreiche kleine, gut begrenzte Lymphknötchen mit distinkten Keimzentren. Die kleinen und mittelgroßen Bronchien sind zu zwei Dritteln fast oder ganz durch ein schleimiges Exsudat verschlossen, welches polymorphkernige Neutrophile und Eosinophile in wechselnder Anzahl, eine Menge desquamierter Epithelien, aber kein Fibrin enthält und im Längsschnitt ausgesprochen schichtförmige Anordnung zeigt. Epithel intakt, leicht gefältelt, enthält eine Menge polymorphkerniger eosinophiler Zellen. Der äußere cilienbesetzte Rand scheint mit dem Inhalt des Bronchiallumens zu verschmelzen. Die Basalmembran tritt nicht hervor. Die subepitheliale Schicht ist dünn und enthält nur eine Menge Lymphozyten und Eosinophile. Muskulatur dünn und unregelmäßig verteilt. Die Schleimdrüsen treten stark hervor, ihre Azini sind groß und voneinander durch ein lockeres Bindegewebe getrennt, welches eine Menge Lymphozyten und Eosinophile enthält.

Fall III. *Dahl 1937.*

Klinische Daten: 11jähriger Knabe, welcher seit einiger Zeit an Heuasthma litt. Im Frühjahr 1936 wurde bei ihm eine Desensibilisierungsbehand-

lung mittelst subkutaner Heliseninjektionen durchgeführt. Nach der 25. Injektion Exitus unter dem Bilde des anaphylaktischen Schockes.

Sektion: Im Mund und Schlund grauweißer Schleim. Ebenso in der Luftröhre und in den Luftröhrenzweigen bis zur Lungenoberfläche hin. Die Luftröhrenzweige gänzlich von koagulierten, festen, schleimartigen Massen ausgefüllt. Starkes Lungenemphysem.

Mikroskopischer Befund: Starke Erweiterung einer großen Zahl von Lungenalveolen. Gruppen von Alveolen, welche nicht erweitert, sondern mit einer homogenen, hellfarbigen eosinophilen Substanz angefüllt sind. Die kleinen Adern erweitert und mit Blutkörperchen vollgepfropft. Das peribronchiale Gewebe ist dicht mit ausgewanderten, meistens eosinophilen Leukozyten infiltriert, welche eine breite Manschette um die Bronchien herum bilden und ins Exsudat des Lumens übergehen. Venen erweitert, in vielen nur eine homogene eosinophile Masse ohne oder mit nur wenigen Blutkörperchen («hyaline Thromben»). Die Arterien relativ kontrahiert. Die Bronchien hingegen scheinen nicht kontrahiert zu sein und zeigen auch keine Hyperplasie der Muskulatur oder der Schleimdrüsen.

Soweit die Mitteilungen der Literatur. In unserem Falle nun handelt es sich um einen zehnjährigen Knaben, welcher sich nicht in klinischer Behandlung befand und ganz plötzlich starb. Es waren deshalb nachträglich nur spärliche anamnestische Angaben erhältlich: Als Säugling soll er einen Milchschorf gehabt haben, er habe seit längerer Zeit an Asthmaanfällen gelitten und sei deshalb auch schon an Höhenkurorten gewesen. Am 26. VIII. 1937 erlitt der Knabe anscheinend aus voller Gesundheit heraus einen Erstickungsanfall, welchem er innerhalb von etwa 15 Minuten um 13.30 Uhr erlag.

Die *Sektion* wurde 27. VIII. 1937, 19 Uhr (also 29½ Stunden nach dem Tode) ausgeführt. Obduzent: Professor *Werthemann*. Auszug aus dem *Sektionsprotokoll:*

Leiche eines schlank gewachsenen, mittelgroßen Knaben von etwas blasser Gesichtsfarbe mit stark zyanotischen Lippen, reichlich Totenflecken an den abhängigen Partien, z. T. auch seitlich in den Achselhöhlen und seitlichen Brustpartien. Die Lungen sind hochgradig gebläht, überdecken sich zum Teil in der Mittellinie. Sie füllen die Brusthöhlen weitgehend aus und drängen das Zwerchfell nach abwärts. Die linke Lunge vollkommen frei, die Pleurahöhle ganz leer. Die rechte Lunge läßt sich ebenfalls gut herausheben, sie ist vollkommen frei, die rechte Pleurahöhle leer. Im vorderen Mediastinum, im spärlichen Fettgewebe, findet sich die Thymusdrüse, diese ist nicht besonders groß, zeigt richtige Lage und typische, nach oben sich teilende Lappung. Auf der Schnittfläche ist sie von fleischiger Beschaffenheit. Herzbeutel enthält ganz wenig klaren, etwas sanguinolenten, flüssigen Inhalt.

Das *Herz* ist mittelgroß, links ziemlich gut zusammengezogen, enthält reichlich dunkelrotes, flüssiges Blut. In der Pulmonalis ebenfalls vorwiegend dunkelrotes, flüssiges Blut. Brustwand und Halsorgane werden im Zusam-

menhang herausgenommen. Pulmonalklappen sind vollkommen zart. Die Trikuspidalis zeigt zarten Schließungsrand und schlanke Sehnenfäden. Das Foramen ovale ist geschlossen. Die Mitralis zeigt ganz zarten Schließungsrand und schlanke Sehnenfäden. Aortenklappen sind ganz zart. Herzmuskel ist etwas fleckig marmoriert, im ganzen transparent. Die Kranzgefäße sind zart, gehen richtig ab.

Halsorgane: Uvula etwas breit, zeigt Andeutung einer Spaltung. Der lymphatische Rachenring ist ziemlich kräftig entwickelt, Speiseröhre von blasser Schleimhaut ausgekleidet. Im Kehlkopf findet sich etwas flüssiger Inhalt. Die Kehlkopfschleimhaut ist etwas injiziert. Die Luftröhrenschleimhaut nach abwärts zunehmend deutlich gerötet und schleimig belegt. In den Bronchien der rechten Lunge findet sich ebenso wie in denen der linken Lunge ein sehr glasiger Schleim. Die Schleimmassen füllen die Bronchien nahezu aus.

Die *linke Lunge* ist hochgradig gebläht, z. T. sind die Luftbläschen interstitiell unter der Pleura zu erkennen. Auf der Schnittfläche durch den Oberlappen kommt man auf zahlreiche Bronchiallichtungen, die z. T. fast vollkommen mit schleimigen Massen angefüllt sind. Beim Drücken lassen sich Fäden von zähem Schleim herausziehen. Das Lungengewebe ist ziemlich stark hyperämisch, in den geblähten Teilen des Randes eher etwas blaß. Im Unterlappen findet sich ebenfalls ein vermehrter Luftgehalt und ein vermehrter Blutgehalt. Dabei kommt beim Drücken auf das Gewebe aus den Bronchien ein glasiger, grauer, ziemlich zäher Inhalt heraus. Das umgebende Lungengewebe zeigt mit dem bloßen Auge keinerlei erkennbare Infiltrate. Paravertebral ist ebenfalls überall das Lungengewebe blutreich, noch gut lufthaltig, z. T. auch gebläht, der Blutgehalt deutlich vermehrt, überall wie auch an anderen Stellen aus den Bronchien ein zäher Schleimpfropf herausdrückbar.

Die *rechte Lunge* zeigt richtige Lappung. Auch die rechte Lunge stark gebläht, wobei subpleural ebenfalls einzelne Luftbläschen zu erkennen sind. Die Schnittfläche des Oberlappens zeigt stark vermehrten Luft- und Blutgehalt. In den vorderen Abschnitten sind die Bronchien z. T. frei, aus einzelnen größeren läßt sich Schleim herausdrücken. Mittellappen blutreich, gebläht, überall in den angeschnittenen Bronchien zäher Schleim. Unterlappen vermehrt blut- und lufthaltig. Die Bronchien enthalten ebenfalls reichlich Schleim. Paravertebrale Lungenteile vermehrt lufthaltig, Blutgehalt ebenfalls etwas vermehrt.

Die regionären *Lymphdrüsen* des *Lungenhilus* sind ganz wenig anthrakotisch, nicht vergrößert, ganz zart. Bifurkationslymphdrüsen ebenfalls vollkommen zart.

Das *Gehirn* dem Alter entsprechend groß, im Sinus sagittalis superior dunkelrotes, flüssiges Blut. Die weichen Hirnhäute deutlich hyperämisch. Die Konsistenz des Gehirns etwas herabgesetzt. Auf dem Querschnitt durch die Medulla oblongata zeigt sich deutliche Zeichnung ohne Blutpunkte. Brücke zeigt etwas blutreiche, graue Substanz, die Kerne sind jedoch scharf abgesetzt, zeigen keine herdförmigen Veränderungen. Die rechte Großhirnhemisphäre wird in Frontalscheiben zerlegt, dabei finden sich deutliche Blutpunkte, die kaum wegwischbar sind. Die weiße Substanz hebt sich scharf

von der gut entwickelten grauen Substanz ab. Stammganglien sind ebenfalls gut entwickelt, ohne herdförmige Veränderung und ohne Erweichung. Blutpunkte nicht vermehrt. Die linke Großhirnhemisphäre zeigt ebenfalls etwas vermehrten Blutgehalt, keine herdförmigen Veränderungen. Adergeflechte etwas zyanotisch. Seitenventrikel nicht erweitert.

Die *Leber* ist deutlich zyanotisch. Die Oberfläche glatt. Auf der Schnittfläche das Gewebe etwas feucht, blutreich.

Die *Milz* ist weich, mittelgroß, Zeichnung teilweise deutlich, teilweise postmortal aufgelockert.

Die *Nieren* sind dunkel zyanotisch, die Kapsel gut abziehbar. Oberfläche glatt, Schnittfläche dunkelrot, blutreich. Rinde und Mark gleichmäßig entwickelt.

Die *Magenschleimhaut* zeigt im Fundus deutliche Blutungen, ist bereits mazeriert.

Maße und Organgewichte: Länge 135,5 cm, Gewicht 25,5 kg, Herz 130 g, linke Lunge 235 g, rechte Lunge 290 g, Milz 80 g, Leber 930 g, Nieren 125 g, Gehirn 1410 g, Schädel 133/172 mm, Schilddrüse 24 g, Thymus 25 g, Nebennieren 4,5 g.

Anatomische Diagnose: Erstickungstod bei offenbar chronischer, zähschleimiger Bronchitis und Bronchiolitis (nach Angabe bei Asthma bronchiale). Akutes, z. T. interstitielles Lungenemphysem. Flüssiges Blut. Akute Zyanose der inneren Organe, auch der Leptomeninx. Lockerung der Milz. Verdauungszustand des Magendarmkanals. Leichte Dilatation des rechten Herzens.

Histologischer Befund.

Im *Lungengewebe* finden sich zunächst die typischen Bilder des Emphysems: Die Lungenbläschen sind besonders in den subpleuralen Abschnitten erweitert, die Alveolarsepten sind zwischen benachbarten Alveolen häufig eingerissen, so daß größere aus mehreren Alveolen konfluierte Blasen entstehen, in den eingerissenen Alveolarsepten sind die elastischen Fasern zusammengeschnurrt und bilden kolbenförmige Auftreibungen. Die erhaltenen Alveolarsepten sind im übrigen dünn, ziemlich kernarm und zeigen nirgends Infiltration. Die Alveolen sind meistens leer, nur ganz vereinzelt enthalten sie eine bei Hämalaun-Eosin-Färbung hellrote homogene Substanz. An einigen Stellen finden sich im Alveolarlumen auch Alveolarepithelien, welche mit Ruß beladen sind. Gegen das emphysematöse Lungengewebe haben sich andere Bezirke scharf ab, in denen die Alveolen leer sind und ihre Wände aneinander liegen. Diese atelektatischen Bezirke finden sich meist in der Umgebung von mit Schleimpfröpfen verschlossenen Bronchien. In einem Präparat ist auch eine kleine mehrere Alveolen ausfüllende Blutung sichtbar.

Die *Bronchioli respiratorii* und *Alveolargänge* sind leer.

Schon in den kleinsten *Bronchiolen* fallen vereinzelte lockere Schleimmassen von teils homogener, teils streifenförmig gewundener Struktur auf. Die Mehrzahl der etwas größeren Bronchiolen enthält bei Hämalaun-Eosin-Färbung helle, homogen erscheinende Schleimmassen, in welche reichlich

zellige Elemente eingelagert sind, deren Zelleib sich bei Mucikarminfärbung dunkelrot färbt. Diese desquamierten Bronchialepithelien haben teils eine kubisch flache Form, teils sind sie stark in die Länge gezogen und besitzen einen flachgedrückten Kern. Schon hier fallen unter den zelligen Elementen auch vereinzelte eosinophile Leukozyten auf. Nur selten finden sich große, helle Zellen mit großem, blasigem Kern (Alveolarepithelien). Das Bronchialepithel sitzt nur noch an wenigen Stellen der Basalmembran auf, hier zeigt es eine kubische bis zylindrische Form. Die Basalmembran ist als feiner, hellroter Streifen eben noch erkennbar. Im peribronchialen Gewebe liegen vereinzelte kleine Infiltrate, aus Lymphozyten und Plasmazellen bestehend. Das Lumen dieser Bronchien ist im ganzen eher weit.

Die *mittelgroßen knorpellosen Bronchien* enthalten reichlich Schleim. Der Großteil dieser Bronchien ist durch Schleimmengen vollständig oder fast vollständig verschlossen. Der Schleim ist meist nicht homogen, es finden sich teils klumpig verdickte Stellen, teils richtige Wirbelbildungen. In diesen Wirbeln zeigen die eingelagerten Zellen ebenfalls eine spiralenförmige Anordnung. An verschiedenen Stellen lassen sich im Zentrum dieser Spiralen gleichfalls spiralig gedrehte, sich mit Kernfarbstoff färbende Zentralfäden erkennen. Im Schleim eingelagert finden wir verschiedene zellige Elemente:

1. *Bronchialepithelien.* Diese haben oft eine hochzylindrische Form, es finden sich aber auch häufig fadenförmig in die Länge gezogene Zellen, welche lange, manchmal peitschenförmige Fortsätze aufweisen. Der größte Teil dieser Epithelien färbt sich bei Mucikarminfärbung dunkelrot. Die Zellkerne sind meist etwas spindelförmig abgeplattet und in die Länge gezogen. Die Zellgrenzen sind nicht mehr überall deutlich zu erkennen, so daß man vielerorts nur noch in Schleimmassen eingebettete Kerne erkennen kann.

2. *Alveolarepithelien.* Große helle Zellen mit blasigem Kern in mäßiger Anzahl.

3. *Eosinophile Leukozyten,* welche neben den Bronchialepithelien am zahlreichsten vertreten sind. Ihre Kerne haben verschiedene Form, teils zwei- bis mehrlappig, teils rund. Die runden Kerne sind jedoch regelmäßig klein und pyknotisch.

4. Polymorphkernige *neutrophile Leukozyten* sind nur in geringer Anzahl vorhanden.

5. Ebenso *Lymphozyten* und *Plasmazellen.*

6. *Erythrozyten* sind ziemlich selten anzutreffen.

7. In einem einzigen Bronchus fanden sich zahlreiche kleine, zierliche, bei Hämalaun-Eosin-Färbung gelbrote, stark lichtbrechende Kristalle von der typischen Form der *Charcot-Leydenschen Kristalle.*

Das *Bronchialepithel* ist vielfach von der Basalmembran abgelöst. An den noch erhaltenen Stellen zeigt es den Bau eines mehrschichtigen Zylinderepithels. Bei Mucikarminfärbung ist man überrascht über die große Anzahl der schleimig umgewandelten Zylinderepithelien. Auch hier sind ihre Enden häufig stark in die Länge gezogen, diese geisselförmigen Fortsätze ragen weit ins Lumen der Bronchien, es haften ihnen meist etwas heller gefärbte Schleimmassen an. Die Bronchialschleimhaut zeigt eine, wohl durch die Fixierung bedingte, ziemlich starke Faltenbildung. Von dieser Faltenbildung sind bruchsackartige Schleimhautausstülpungen scharf zu trennen. Diese

Fig. 1.

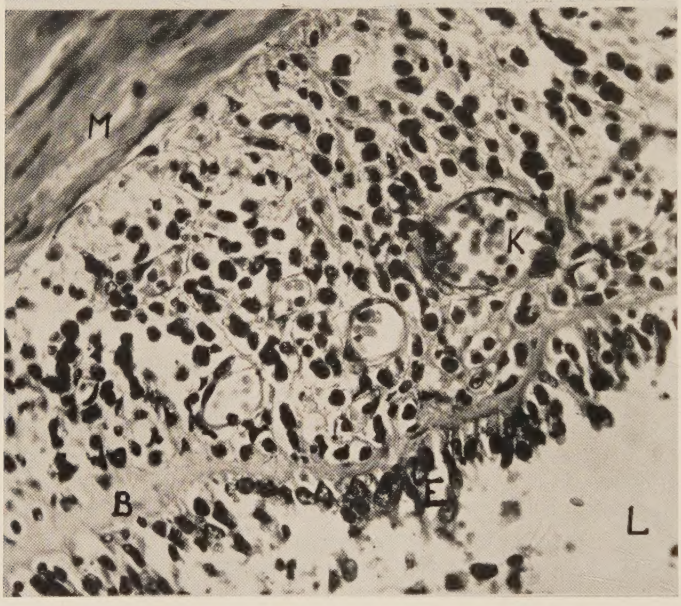

Fig. 2.

Fig. 1.
Uebersicht über einen knorpelhaltigen durch Schleimmassen vollständig verschlossenen Bronchus. K = Bronchialknorpel. L = Bronchiallumen mit *Curschmann*schen Spiralen. B = verdickte Basalmembran.

Fig. 2.
Bronchialwand eines mittelgroßen Bronchus bei starker Vergrößerung. Enorme Eosinophilie der subepithelialen Schicht. B = hyalinisierte Basalmembran. E = Bronchialepithel. K = erweiterte Kapillare. L = Bronchiallumen. M = Muscularis.

Schleimhautdivertikel unterbrechen die Muskelschicht, es sieht aus, als ob die Schleimhaut durch die auseinandergewichenen Muskelbündel hindurchgetreten wäre. Diese Divertikel sind nur durch Epithel und Basalmembran vom peribronchialen Gewebe abgegrenzt. An einer Stelle findet sich eine Metaplasie des Bronchialepithels zu Plattenepithel. Die Faltenbildung der Schleimhaut bedingt oft eine Zusammenschiebung der Epithelien, so daß diese auf der Höhe der Falten zu «bukettartigen Büscheln» *(Mönckeberg)* zusammengedrängt sind.

Die *Basalmembran* ist in diesen Bronchien schon mit Lupenvergrößerung als heller homogener Streifen wahrnehmbar (vgl. Fig. 1). Sie ist nicht mehr überall unversehrt, sondern wird häufig von Eosinophilen durchsetzt, ferner auch von fadenförmig in die Länge gezogenen Fibroblasten.

In der *subepithelialen Schicht* fällt vor allem der große Reichtum an erweiterten Kapillaren auf. Diese Schicht erscheint überhaupt stark aufgelockert und verbreitert. Es finden sich häufig eosinophil gekörnte Leukozyten, manchmal in Gruppen zusammengelagert und um erweiterte Kapillaren gruppiert. Auch innerhalb der Kapillaren sind nicht selten Eosinophile anzutreffen. Zeichen fibrinoider Verquellung des Bindegewebes sind nirgends zu sehen. An einigen Stellen lassen sich größere Infiltrate erkennen, welche fast nur aus Eosinophilen bestehen (vgl. Fig. 2).

Auch die *Muskelschicht* erscheint verdickt, es ist dies jedoch ohne genaue Messung nicht mit Sicherheit zu entscheiden. Man hat ferner den Eindruck, daß die Muskulatur aufgelockert ist. Hie und da sieht man kleine Infiltrate, welche sich zwischen den Muskelbündeln durchdrängen. Diese Infiltrate bestehen meist aus Eosinophilen, vereinzelt sind ihnen auch Lymphozyten und Plasmazellen beigemischt.

Im *peribronchialen Gewebe* ist die Zellinfiltration am ausgesprochensten. Wir sehen hier manchmal ganze Rasen von Eosinophilen, oft auch Lymphozyten und Plasmazellen. Die Kapillaren sind stark dilatiert, mit Erythrozyten angefüllt, hie und da sind auch Eosinophile im Gefäßlumen erkennbar. Ganz vereinzelt sieht man sogar Eosinophile, im Begriffe, durch die Kapillarwand hindurchzutreten.

Die *Schleimdrüsen* sind mit Schleim vollgestopft und erwecken den Eindruck gesteigerter Funktion. Der bindegewebige Stützapparat der Drüsenazini zeigt eine Infiltration von meist eosinophilen Zellen.

Das *elastische Fasergerüst* läßt in der subepithelialen Schicht polsterartige Verdickungen erkennen, häufig an den Stellen, welche den oben beschriebenen, bukettartigen Epithelbüscheln entsprechen.

Das *lymphatische Gewebe* der Bronchialwand ist ziemlich reichlich entwickelt, enthält jedoch nur spärlich eosinophile Zellen.

Die *mittelgroßen knorpelhaltigen Bronchien* bieten im wesentlichen dasselbe Bild, so daß sich eine besondere Beschreibung erübrigt.

Die *großen Bronchien* und die *Trachea* sind von guterhaltener Schleimhaut ausgekleidet mit hohem, meist mehrschichtigem Zylinderepithel mit noch vorhandenem Flimmerbesatz; reichliche Becherzellbildung. Die submukösen Gefäße sind stark erweitert und mit Erythrozyten vollgestopft. Die Schleimdrüsen zeigen üppige Schleimproduktion. Es finden sich nur ganz spärliche eosinophilzellige Entzündungsinfiltrate.

Die Wandungen der *mittleren* und *kleinen Arterien* sind verdickt. Diese Verdickung beruht auf einer Hypertrophie der Media. Vereinzelt finden sich in der Adventitia größerer Arterien eosinophile Leukozyten.

Die *Lymphdrüsen* der *Hilusgegend* lassen im Randsinus reichlich Eosinophile erkennen. Im Drüsenhilus ist eine leicht entzündliche Reaktion vorhanden: Die Sinus sind erweitert, ziemlich zellreich, wobei wiederum zahlreiche Eosinophile auffallen.

Die *mikroskopischen Befunde der übrigen Organe* sind folgende:

Herzmuskel zeigt keine Verfettung, ist ebenfalls hyperämisch. Interstitium überall ganz zart ohne Entzündungsinfiltrate.

Leber zeigt ganz feintropfige, diffuse, geringgradige Verfettung und leichte Hyperämie.

Milz: blutreich. Pulpa sehr locker, Follikel deutlich ausgebildet, mittelgroß, im allgemeinen scharf abgesetzt.

Niere: akut hyperämisch, entzündungsfrei. Im Fettpräparat frei von Verfettung. Arteriolen zart.

Die untersuchten Stellen des Rückenmarks zeigen nirgends entzündliche Erscheinungen, Ganglienzellen vollkommen erhalten. Gliöse Wucherungen fehlen. *Nissl*struktur in den Zellen ohne Umänderung.

Hypophyse: blutreich, Vorderlappen richtig zusammengesetzt.

Schilddrüse: mittelgroß, kolloidreich, Follikel groß und mittelgroß. Follikelepithel flachkubisch, regelmäßig. Keine Knoten.

Verschiedene *Knochenmarksstellen* (Wirbel und Sternum) lassen eine ganz auffallend deutliche Vermehrung der eosinophilen Elemente der myeloischen Reihe erkennen, indem massenhaft eosinophil gekörnte Myelozyten das Bild beherrschen neben ebenfalls reichlich reifen Zellformen.

Es wurden ferner *Abstriche* aus *Bronchien bakteriologisch* untersucht: mäßig viel grampositive Streptokokken, wenig grampositive plumpe Stäbchen.

Unterziehen wir diese 4 Fälle einer vergleichenden Betrachtung, so finden wir, was das makroskopische Bild anbelangt, eine sehr gute Uebereinstimmung:

1. Hochgradiges Lungenemphysem,
2. Verschluß der Bronchien und Bronchiolen durch zähe Schleimpfröpfe,
3. Zeichen des Erstickungstodes

kennzeichnen den Sektionsbefund.

Das mikroskopische Bild dagegen läßt schon ziemlich große Diskrepanzen erkennen, so daß eine eingehendere vergleichende Betrachtung notwendig erscheint. Es wurden deshalb die wichtigsten histologischen Lungenbefunde zusammengestellt. Dabei erwies es sich als nötig, den Fall *Heizer* auszuschalten, da die histologische Beschreibung sehr kurz gehalten ist und Angaben über Eosinophile, Bronchialepithelien, Basalmembran und Bronchialmuskulatur fehlen. Tabelle 1 zeigt deshalb diese Zusammenstellung für die verbleibenden 3 Fälle.

Geschlecht Alter	*Huber* u. *Koeßler* weiblich 1¼jähr.	*Dahl* männlich 11jähr.	Eigene Untersuchung männlich 10jähr.
Bronchialinhalt	Schleim mit wechselnder Anzahl von polymorphkernigen Neutrophilen und eine Menge polymorphkerniger eosinophiler Zellen, desquamierte Epithelien	Fleckiger strukturloser Schleim mit abgestoßenem Epithel und einzelnen ausgewanderten Blutkörperchen vermischt	Schleim mit Spiralenbildungen, Eosinophile, Leukozyten und desquamierte Epithelien
Kontraktionszustand der Bronchien	erweitert	nicht kontrahiert	die Bronchiolen weit
Bronchialschleimhaut	Intakt, nur in den kontrahierten Bronchiolen gefaltet	Peribronchiale Infiltration mit meist eosinophilen Leukozyten, welche eine breite Manschette um die Bronchien herum bilden	Faltenbildung und bruchsackartige Schleimhautausstülpungen
Bronchialepithel	Starke Becherzellbildung		Becherzellbildung und schleimige Degeneration
Basalmembran	Nicht sichtbar		
Subepitheliale Schicht	Relativ dünn, enthält nur eine Menge lymphoider Zellen und hie und da polymorphkernige eosinophile Zellen		Hyalinisiert und verdickt
			Aufgelockert und verbreitert, enthält zahlreiche erweiterte Kapillaren. Starke Infiltration mit Eosinophilen.
Bronchialmuskulatur	Dünn und unregelmäßig verteilt	Keine Hyperplasie	verdickt
Schleimdrüsen	Stark hervortretend, Azini groß, voneinander durch ein lockeres Bindegewebe getrennt, reichlich lymphoide Zellen und Eosinophile enthaltend	Keine Hyperplasie	Gesteigerte Funktion, Infiltration des bindegewebigen Stützapparates mit eosinophilen Zellen.
Elastisches Fasergerüst	—	—	Polsterartige Verdickungen in der subepithelialen Schicht.
Bronchialgefäße	Verdickung der Wandung	Kleine Adern erweitert und mit Blutkörperchen vollgepfropft. Hyaline Thromben in den Venen, Arterien relativ kontrahiert	Mediaverdickung der mittleren und kleineren Arterien.
Lymphatisches Gewebe	Sehr zahlreich und hervortretend, große Keimzentren mit zerstreuten Zellen, in den erweiterten Sinus eine Menge Eosinophiler	—	Reichlich entwickelt, enthält aber nur spärlich Eosinophile.
Alveolen	Größtenteils luftgefüllt und gedehnt, atelektatische Bezirke und Bezirke, deren Alveolen von einem feinkörnigen zellhaltigen Präzipitat gefüllt sind. Alveolarwände durch erweiterte Blutgefäße verdickt	Starke Erweiterung einer großen Zahl von Alveolen, ihre Septa vielfach geborsten. Alveolengruppen mit ausgetretenem Blutplasma gefüllt. Eosinophile in den Alveolarsepten	Erweitert, Alveolarsepten häufig eingerissen, wo erhalten, dünn und kernarm. Alveolen meist leer. Atelektatische Bezirke in der Umgebung verschlossener Bronchien.

Tabelle 1.

Wir wollen nun zu den experimentellen Untersuchungen übergehen. *Schlecht* und *Schwenker* haben Meerschweinchen mit Menschen- oder Rinderserum intraperitoneal sensibilisiert, nach drei Wochen wurde das gleiche Serum intraperitoneal reinjiziert. Es traten deutliche, aber nur geringe anaphylaktische Symptome auf, vor allem Dyspnoe. Die Tiere wurden eine Stunde nach der Reinjektion getötet, nachdem sie sich also bereits wieder einigermaßen erholt hatten. Lungenbefund bei der Sektion: Nur punkt- und strichförmige Blutungen. Mikroskopisch: Kleinzellige Infiltration in der Umgebung der Alveolen, anderwärts geringes Emphysem, deutliche Hyperämie. In der Umgebung einzelner Bronchien, teilweise auch in den zellreicheren Partien des Lungengewebes sind die Eosinophilen deutlich vermehrt. Wurden die Tiere zwei Stunden und mehr nach der Reinjektion getötet, so fand sich eine zunehmende hochgradige lokale Eosinophilie in der Lunge: «Die eosinophilen Zellen liegen hauptsächlich in der Umgebung der kleinen und größeren Bronchien und Bronchiolen, wo sie stellenweise einen dichten Wall um die Bronchien herum bilden, teilweise auch in der Schleimhaut und im Lumen selbst liegen.» *Schlecht* und *Schwenker* haben weiter die Lungen von Meerschweinchen untersucht, welche sie, nach intraperitonealer Sensibilisierung, das entsprechende Serum inhalieren liesen und 24 Stunden nach der Inhalation töteten. Bei zwei Tieren fanden sie die Oberlappen vollkommen infiltriert, makroskopisch das Bild einer frischen Pneumonie zeigend. Mikroskopischer Befund: Der gleiche wie bei der vorher angewandten Versuchsanordnung. In den schon makroskopisch als infiltriert erkennbaren Lungenpartien sind die Alveolen fast völlig von eosinophilen Zellen erfüllt.

Kallós und *Pagel* haben in dieser Richtung weiter gearbeitet, und es gelang ihnen durch Einwirkung fein vernebelten Antigens auf homolog sensibilisierte Meerschweinchen, wobei die Tiere den Nebel mit der Atemluft aufnahmen, Asthmaanfälle von absolut typisch klinischem Bild zu erzeugen, welche, wenn die Inhalation fortgesetzt wurde, zum Tode der Tiere führten. Wurde mit der Inhalation ausgesetzt, so wurde beim Abklingen des Anfalles ein zäher, an Eosinophilen reicher, oft fädiger Schleim ausgeworfen. Durch Lipijodolfüllung der Bronchien während des Anfalls mit nachfolgender Röntgenaufnahme konnten die beiden Autoren auch feststellen, daß es sich im Asthmaanfall wirklich um einen

Verschluß der mittleren Bronchien und um ein akutes hochgradiges Emphysem handelt. Während sich die klinischen Erscheinungen des Asthma bronchiale nicht nur durch Zufuhr fein zerstäubten Antigens bei sensibilisierten Tieren, sondern auch durch Histamin- oder Azetylcholininhalation erzeugen ließen, so war der histologische Befund nur im ersten Falle ein für Asthma bronchiale typischer. Bei den Histamin- und Azetylcholintieren standen die Kreislaufstörungen im Vordergrund: Subpleurale Blutungen, enorme Hyperämie mit Bildung hyaliner Thromben in den Kapillaren, ferner granulomartige perivaskuläre Wucherungen von basophilen Makrophagen. Bei der ersten Gruppe von Tieren fand sich kurz zusammengefaßt folgendes mikroskopisches Bild: Das Zentrum der Veränderungen bildet der mittlere, noch knorpelhaltige Bronchus. Die peribronchialen und submukösen Gefäße der Bronchien sind strotzend mit Eosinophilen gefüllt. Das Bronchialepithel ist in Becherzellen umgewandelt, am Ort der stärksten Eosinophilendurchwanderung bildet sich eine Masse von Schleimkugeln, die mit Eosinophilen verfilzt, wie ein Thrombus der Bronchiallichtung anliegt. Die Schleimbildung geht zu Lasten schleimiger Degeneration des Epithels. Die Durchsetzung kann sich steigern bis zum Bilde einer eosinophilen Pneumonie. Die Basalmembran ist verdickt, die Wand der kleinen Bronchien ödematös gequollen. Es wechseln Atelektaseherde mit Emphysembildung ab.

Wir dürfen es heute wohl wagen, unter Berücksichtigung der 50 bis jetzt vorliegenden Sektionen einerseits und der experimentellen Ergebnisse anderseits, der Behauptung von *Marchand,* daß es ein pathologisch-anatomisches Krankheitsbild «Asthma» nicht gibt, in dem Sinne zu widersprechen, daß wir sagen: für den Asthmatod existiert ein charakteristisches pathologisch-anatomisches Bild. Wir wollen uns deshalb das *mikroskopische Bild des Asthmatodes* unter Weglassung aller Nebenbefunde, vielleicht etwas schematisiert, nochmals vergegenwärtigen:

1. Der Sitz der pathologisch-anatomischen Veränderung ist der Bronchus, wobei sowohl Bronchialwand als auch Bronchiallumen daran Anteil haben.

2. Die Bronchiallumina — bei den kleineren Bronchien oft relativ weit (Asphyxiezeichen) — enthalten meist spiralig gedrehten Schleim, in welchen hauptsächlich schleimig degenerierte Bronchialepithelien und eosinophile Leukozyten eingelagert sind.

3. Die Bronchialwand zeigt Veränderungen in sämtlichen Schichten. Das Bronchialepithel weist bis in die kleinsten Bronchien herab starke Becherzellbildung und schleimige Degeneration auf. Die Basalmembran ist verdickt. Die subepitheliale Schicht ist ödematös aufgelockert, ihre Kapillaren sind weit, strotzend gefüllt. Infiltrate von Eosinophilen, Lymphozyten und Plasmazellen in wechselnder Ausbildung. Die Bronchialmuskulatur ist hypertrophisch, ebenfalls von Eosinophilen durchsetzt; hie und da wird sie von bruchsackartigen Schleimhautausstülpungen durchbohrt (Zeichen des erhöhten Innendruckes). Das peribronchiale Gewebe ist hyperämisch und stark infiltriert von Eosinophilen, Lymphozyten und Plasmazellen.

4. Im Lungengewebe wechseln Emphysem und Atelektaseherde in charakteristischer Weise ab.

Der von klinischer Seite immer mehr betonte allergische Entstehungsmechanismus des Asthma bronchiale, die experimentellen Studien über die Beziehungen zwischen Asthma und Anaphylaxie und der eben skizzierte histologische Befund drängen uns einen Vergleich mit der hyperergischen Entzündung auf. Was *Rößle* als Akuität der Entzündung bezeichnet (Auslösbarkeit durch ungewöhnlich kleine Giftdosen oder Quantitäten sonst nicht giftiger Substanzen in überraschend kurzer Zeit), findet sich im Asthmaanfall in außerordentlich eindrucksvoller Weise. Die oben erwähnten Versuche von *Kallós* und *Pagel,* welche schließlich nichts anderes darstellen als ein von der Haut in die Bronchialschleimhaut verlegtes *Arthus*sches Phänomen, stellen den besten Beleg dafür dar. Was in der Haut die Verquellung der Bindegewebsfasern ist, findet in der Bronchialschleimhaut seine Parallele in der schleimigen Verquellung der Bronchialepithelien. Beides dient, teleologisch gesehen, der Fixation und Entfernung des Giftes. In der Haut führt die Verquellung der Bindegewebsfasern zur Drosselung der Blutzufuhr und Nekrose, in der Bronchialschleimhaut erfährt der Schauplatz der Antigen-Antikörperreaktion, das Bronchialepithel, eine Wandlung im Sinne der schleimigen Degeneration. Auch hier kommt es zur Fixation und Entfernung des Giftes. Morphologisch können wir der Bindegewebsverquellung in der Haut die Verquellung der Basalmembran in der Bronchialschleimhaut zur Seite stellen. Nach *Werthemann* unterscheidet sich der Entzündungsablauf des hyperergischen von dem des normergischen Organismus

durch sein *Tempo,* durch seine *Intensität* und die *Verschleppung.* Wenn wir das als die drei Kardinalsymptome der hyperergischen Entzündung ansehen wollen, so können wir feststellen, daß zum mindesten die ersten beiden für den Asthmaanfall in ganz exquisiter Weise zutreffen. Im *Dahl*schen Fall und in der eigenen Beobachtung müssen sich in der Zeit von Minuten diese Entzündungserscheinungen eingestellt haben, welche an Intensität wohl nichts zu wünschen übrig lassen.

Wir möchten es nicht unterlassen, an dieser Stelle auf eine andere, wenn auch vorläufig noch umstrittene hyperergische Reaktion in der Lunge hinzuweisen, nämlich auf die von *Löffler* beschriebenen *flüchtigen Infiltrate mit Eosinophilie.* Diese werden von *Löffler* als Mikrobide der Lungen aufgefaßt, also auch als Reaktionen eines Gewebes, welches sich in einer bestimmten Allergielage befindet. Auch *Busche* führt sie auf einen hyperergischen Reaktionszustand des Organismus zurück. Diese Infiltrate sind neuerdings auch bei Asthmakindern beschrieben worden *(J. L. Burckhardt).* Es scheint also, daß die flüchtigen Lungeninfiltrate mit Eosinophilie und das Asthma bronchiale, obwohl sie klinisch durchaus keine Vergleiche erlauben, pathologisch-anatomisch in dieselbe Gruppe der hyperergischen Reaktionen der Lunge gehören.

Zusammenfassung.

Es wird über einen Asthmatod bei einem zehnjährigen Knaben berichtet, der im Erstickungsanfall ganz plötzlich starb. Die pathologisch-anatomische Untersuchung ergab, daß es sich um einen echten Asthmatod gehandelt hat. Wir müssen deshalb bei plötzlichen unklaren Todesfällen immer auch an die Möglichkeit des «allergischen Todes» *(Dahl)* denken. Der Tod im Asthmaanfall ist ein Erstickungstod, verursacht durch eine hyperergische Entzündung der Bronchialwand. Der Prozeß spielt sich vor allem in den mittelgroßen und kleinen Bronchien ab und führt zu einer Verlegung des Lumens mit zähem Schleim. Die Lungen selbst bleiben vollständig frei und zeigen nur die Folgeerscheinungen der Verstopfung der Bronchiallichtungen.

Literatur.

Antoniazzi[1], Il Policlinico, sz. med. 1. Juni 1933. — *Aretaeos,* zit. bei Grimm. — *Bahrmann,* Virch. Arch. 296, 277 (1936). — *Bamberger,* zit. bei Brandt. — *Bergstrandt,* Acta pathol. et microbiol. scand. 5, 251 (1928). —

Berkart, zit. nach Grimm. — *Boughton,* J. amer. med. Assoc. 73, 1912 (1919). — *Brandt,* Beiträge zur pathologischen Anatomie des Asthma bronchiale. Diss., Königsberg 1929. — *Brulé, Hillemand* et *Delarue,* Ann. anat. path. 12, 769 (1935). — *Bubert* and *Warner,* J. amer. med. Assoc. 104, 1469 (1935). — *Burckhardt,* Radiol. Rundschau, 7, 164 (1938). — *Busche,* Münch. med. Wschr. 85, 90 (1938). — *Dahl,* Klin. Wschr. 1937 I, 491. — *Dehner,* Klin. Wschr. 1927 II, 1412. — *Ellis,* Amer. J. med. Sci. 136, 407 (1908). — *Faschingbauer,* Wien. Arch. inn. Med. 4, 349 (1922). — *Fränkel,* a) Z. klin. Med. 35, 559 (1898); b) Dtsch. med. Wschr. 26, 269 (1900); c) Ueber Bronchialasthma. Die deutsche Klinik am Eingang des XX. Jahrhunderts 4, 25 (1907). — *Fräntzel,* zit. bei Brandt. — *Gerlach,* Virch. Arch. 247, 294 (1923). — *Grimm,* Das Asthma, Jena 1925. — *Harkavy,* J. Allergy 1, 136 (1930). — *Heineke* und *Deutschmann,* Münch. med. Wschr. 53, 797 (1906). — *Heizer,* Ein Fall von Asthma bronchiale bei einem zweijährigen Kinde. Diss., München 1911. — *Henke* und *Lubarsch,* Hdb. d. spez. pathol. Anat. u. Histol. 3 I, 484 (1928). — *Homma,* Virch. Arch. 233, 11 (1921). — *Huber* u. *Kößler,* Arch. Intern. Med. 30, 689 (1922). — *Jezierski,* Dtsch. Arch. klin. Med. 85, 342 (1905). — *Kallós* und *Kallós-Deffner,* Ergeb. d. Hyg. Bakteriol., Immun.-Lehre u. exp. Therapie 19 (1937). — *Kallós* und *Pagel,* Acta med. scand. (Stockh.) 91, 292 (1937). — *Kamchorn* und *Ellis,* Amer. J. med. Sci. 161, 525 (1921). — *Klewitz,* Das Bronchialasthma. Dresden und Leipzig 1928. — *Knepper* und *Waaler,* Virch. Arch. 296, 465 (1936). — *Kountz* und *Alexander,* Arch. Pathology 5, 1003 (1928). — *Lemierre, Léon-Kindberg* et *Lévesque,* Presse méd. 1923/II, 613. — *Lewin,* Beitr. path. Anat. 99, 261 (1937). — *Leyden,* Dtsch. mil.-ärztl. Z. 15, 51 (1886). — *Löffler,* Schweiz. med. Wschr. 17, 1069 (1936). — *Löhr,* zit. bei Grimm. — *Marchand,* a) Beitr. path. Anat. 61, 251 (1916); b) Dtsch. Arch. klin. Med. 127, 184 (1918). — *Mönckeberg,* Verh. dtsch. path. Ges. 13, 173 (1909). — *Pagel,* Virch. Arch. 286, 580 (1932). — *Paula,* Med. Klinik 25, 1818 (1929). — *Rackemann*[1], Med. and Surg. J. 194, 531 (1926). — *Riopelle,* Ann. anat. path. 10, 1179 (1933). — *Rößle,* Virch. Arch. 299, 361 (1937). — *Sänger,* zit. bei Fränkel. — *Schlecht* und *Schwenker,* a) Arch. exp. Pathol. 68, 163 (1912); b) Dtsch. Arch. klin. Med. 108, 405 (1912). — *Schmidt,* Z. klin. Med. 20, 476 (1892). — *Schopick,* Zur Prognose und Aetiologie des Asthma bronchiale im Kindesalter. Diss., Zürich 1934. — *Stähelin,* Das Asthma bronchiale. Hdb. d. inn. Med. 2, 1226 (1930). — *Stöber,* Dtsch. Arch. klin. Med. 176, 642 (1934). — *Ströbel,* Münch. med. Wschr. 59 II, 1538 (1912). — *Tichmeneff,* zit. bei Grimm. — *Vesterdal-Jørgensen,* zit. bei Kallós und Kallós-Deffner. — *Werthemann,* Die Abwehrkräfte des menschlichen Körpers und die Möglichkeit der therapeutischen Beeinflussung. Leipzig 1934. — *Wright,* J. amer. med. Assoc. 94, 1218 (1930).

Zum Schlusse sei es mir gestattet, meinem verehrten Lehrer, Herrn Professor *A. Werthemann,* für die Ueberlassung des Themas und das Interesse, welches er der Arbeit entgegengebracht hat, herzlich zu danken.

[1] Diese Arbeiten waren leider nicht zugänglich.